Aus der dermatologischen Universitäts-Klinik und Poliklinik in München.
Direktor: Geheimrat Prof. Dr. Leo Ritter von Zumbusch.

# Sarkombildung bei röntgenbestrahlter Haut.

## Inaugural-Dissertation

verfaßt und der

Hohen medizinischen Fakultät

der Bayer. Ludwig-Maximilians-Universität zu München

zur Erlangung der Doktorwürde in der Zahnheilkunde

vorgelegt von

*Guido Boehme*

Zahnarzt aus Landsberg a. L.

Würzburg 1934.

Buchdruckerei Richard Mayr

Gedruckt mit Genehmigung der Medizinischen Fakultät der Universität München.

Referent: Prof. Dr. Mayr.

Tag der mündl. Prüfung: 28. Juli 1933.

Meinen lieben Eltern.

Digitized by the Internet Archive
in 2026

https://archive.org/details/IA40153721_0095

# Einleitung.

## Ueber Tumoren im allgemeinen.

Die Frage der malignen Tumoren interessiert seit Jahrzehnten die gesamte medizinische Wissenschaft äußerst lebhaft. Obgleich kaum auf einem Gebiet der medizinischen Forschung die Ansichten so verschieden und die Theorien, die zur Lösung des Problems aufgestellt wurden, so mannigfaltig wie in der Krebsforschung sind, so kann sich die Wissenschaft auf diesem Gebiet dennoch eines geradezu bewundernswerten Erfolges erfreuen.

R. Virchow gebührt wohl in erster Linie das Verdienst in die bis dahin sehr verworrenen Ansichten etwas Richtung gebracht zu haben, indem er systematisch die sarkomatösen und karzinomatösen Geschwülste trennte. Durch seine Theorie: „Entstehung der Geschwülste aus normal gelagerten Zellen, die durch Wachstumsreize unbekannter Natur, vielleicht unter dem Einfluß von Parasiten zu proliferieren beginnen und eine hohe Selbständigkeit gegenüber dem Organismus erlangen", wurde der Forschung ein breites Arbeitsfeld geebnet, auf welchem sich diese auch sofort betätigte und zum Teil sehr wertvolle Ergebnisse zu verzeichnen hatte. Es hätte geradezu den Anschein erwecken können, als hätte sich die Mehrzahl der Forscher von der Reiztheorie die endgültige Lösung des Geschwulstproblems versprochen.

Viele versuchten nun experimentell dem Ziele näher zu kommen. So konnte Fischer durch Einspritzung in Oel gelöster Anilinfarbstoffe unter die Haut des Ohres atypische Epithelwucherungen beim Kaninchen erzeugen. Japanischen Forschern Yamagiva und Ishikava gelang es durch andauernde Teerpinselungen an der Haut des Kaninchenohres metastasenbildende Geschwülste zu erzeugen. Fibiger und Dehm erzeugten sogar Sarkome und Carzinosarkome. Wacker und Schminke erzielten das gleiche Resultat mit Eiweißspaltstoffen (Indol und Skatol). Alle diese experimentellen Ergebnisse sind von nicht zu unterschätzender Bedeutung in Bezug auf die sog. Berufskrebse.

Auf die verschiedenen Arten der Reizungen einzugehen, würde hier zu weit führen, doch sei jener, die die physikalische Reizung behandeln sollen, später noch gedacht.

Auch die Lehre Conheims, der den Hauptfaktor der Krebsentstehung in, während der embryonalen Entwicklung verlagerten Zellen vermutete, die sich in einem bestimmten Alter dann zur Geschwulstzelle entwickeln, wurde von der experimentellen For-

schung mit großem Interesse aufgenommen. So mannigfach sonst die Ansichten der Forscher waren, das Hauptaugenmerk war immer auf die Zelle gerichtet. Auch Borst weist auf die Blastomzelle als am Anfange jeder Geschwulst stehend und sieht den Primärfaktor in einer Abartung der eigenen Kräfte, welche die Körperzelle von Grund aus umgestalten, wenn sie zur Geschwulstzelle wird, betont aber ausdrücklich, daß diese Tatsache wohl von primärer, nicht aber von ausschließlicher Bedeutung sei, da die Verhältnisse der Umgebung und des Gesamtkörpers immer mitwirkende Faktoren in der Geschwulstgenese darstellen. Dazu legt Borst sowie auch andere Forscher den Hormonen und auch noch anderen Phasen des Lebens, wie Pubertät, Jugend, Alter, Schwangerschaft usw. eine nicht geringe Bedeutung bei.

Die Theorie Boveris, der den Grund der Krebsentwicklung in einer fehlerhaften Chromosomenmischung bei der Kernteilung zu sehen glaubt, dürfte in manchen Punkten der Krebsforschung ansprechend sein, doch von ausschlaggebender Bedeutung konnte sie in ihrer Anwendung auf die Geschwulstlehre nicht sein. Noch viel weniger die Lehre Feinbergs, der glaubte, das ganze Geschwulstproblem durch die Histosporidentheorie lösen zu können und ausdrücklich betont, daß eine Geschwulst nur dann echt sei, wenn sie durch die Histosporiden hervorgerufen sei.

Zur Einteilung in die sarkomatösen und karzinomatösen Geschwülste kommt die in die malignen und benignen Geschwülste. Während ein Teil der Forscher die Ansicht vertritt, zwischen diesen und jenen eine scharfe Grenze ziehen zu müssen, sind andere der Ansicht, daß man die benignen nicht von einem wesentlich anderen Standpunkt aus betrachten könne, als die malignen. Letzteres dürfte richtiger sein, wenn man bedenkt, daß es immer wieder vorkommt, daß ein Uebergang von der einen in die andere Form stattfindet. Dieses betont auch Borst, während Boveri der Ueberzeugung ist, daß zwischen einer Geschwulst, die in der Art des Muttergewebes wächst und einer, bei der dies nicht der Fall ist, ein grundsätzlicher Unterschied sein müsse. Diese Auffassung dürfte wohl da zur Annahme berechtigen, wo es sich um einen Uebergang von einer unechten Geschwulst in eine echte handelt, denn hier erst zeigt eine Geschwulst autonomen Wachstumscharakter. Während die unechten Geschwülste, wie Hypertrophie und Hyperplasie eine regulatorische Verbindung zu ihrer Umgebung haben, setzen sich diese von Anfang an in Gegensatz zu ihrer Umgebung, weshalb sie Borst als Wachstumsexzesse von autonomem Charakter bezeichnet.

Für die Malignität einer Geschwulst sprechen verschiedene Symptome, ein dauerndes beschleunigtes Wachstum zeugt wohl

immer von Malignität, doch gibt es auch maligne Geschwülste, bei welchen große Wachstumsschwankungen festgestellt werden können.

Sehr bezeichnend für die Malignität einer Geschwulst sind auch die verschiedenen Arten von Metastasenbildungen. Borst unterscheidet in der hämatogenen Metastasierung zwei Arten, eine kapilläre Geschwulstembolie, bei welcher einzelne Geschwulstzellen aus den Gefäßen der primär erkrankten Oertlichkeit losgetrennt und in die zugehörigen Venen gespült werden, wo sie im nächsten Kapillargebiet stecken bleiben, 2. eine gröbere Art von Geschwulstembolie, bei der sich kleine Teile von blastomatösen Thromben aus den Venen des Primärgebietes loslösen und in entsprechend großen Gefäßen stecken bleiben. Außer dieser „orthograden" Verschleppung der Geschwulstzellen kommt, wenn auch selten, so auch gefährlicher in ihrer Wirkung eine „retrograde" Verschleppung vor. Diese kann zur Geschwulstembolie im großen arteriellen Svtem führen, wenn die mit dem Venenblut verschleppten Tumorzellen, die Kapillargebiete passieren und durch die Lungenvenen in das linke Herz gelangen, von wo aus den Geschwulstzellen durch die Arterien der Weg in alle Organe des Körpers offen ist. Nach Angabe von Borst werden in der Tat Fälle beobachtet, in welchen alle, oder fast alle Organe, auch solche, die sonst selten den Sitz einer Geschwulst bilden metastatisch erkranken. Sehr bemerkenswert ist ein von Borst angeführter Fall von Melanosarkom, in welchem alle Organe des Körpers von Metastasen befallen waren und nur das Gehirn frei blieb. Dagegen metastasierte ein Melanosarkom ausschließlich in der Leber, hier jedoch in einer Art, die keinen Zweifel offen ließ, daß die ganze Blutbahn mit Geschwulstzellen überschwemmt sei. Diese Metastasierung wird in der Forschung als sekundäre Multiplizität bezeichnet, die nach Borst und Billroth und nach anderen Forschern streng von der primären Multiplizität zu unterscheiden sei, obwohl Borst betont, daß es oft sehr schwer sei, festzustellen, ob primäre oder sekundäre Multiplizität vorliege. Billroth rückt zur Unterscheidung drei Faktoren ins Feld:

1. müssen die einzelnen Geschwülste verschiedenartigen Bau haben,
2. sich von der lokalen Matrix ableiten lassen,
3. jeder Tumor für sich metastasieren (d. h. soweit diese überhaupt metastasieren).

Nur dann ist nach ihm die Annahme der primären Multiplizität berechtigt.

Zu der Verschleppung der Geschwulstzellen durch die Blut- und Lymphgefäße kommt noch die Verschleppung durch die großen

Röhrensysteme des Körpers, wie Bronchialröhren, die großen Gallenwege, Harn- und Geschlechtswege und Magen-Darmkanal. Die Tochtergeschwülste der malignen Tumoren sind meist derselben Art wie die Primärgeschwulst, doch sind Ausnahmen durchaus möglich. Fast möchte hier die Theorie von Boveri ansprechen, nach welcher die Möglichkeit besteht, daß in der ursprünglichen einheitlichen Geschwulst — eine Geschwulst, die von Anfang an den Charakter einer Mischgeschwulst zeigt, kann hier natürlich nicht in Frage kommen — eine mehrpolige Mitose auftritt, die den primär abnormen Chromatinbestand abermals ändert. Metastasenbildung zeugt wohl immer für die Malignität einer Geschwulst, doch besteht auch die Möglichkeit einer Malignität ohne Metastasenbildung.

Das infiltrierende und destruierende Wachstum ist ebenfalls eine bezeichnende Eigenschaft der malignen Geschwülste, doch spricht Borst auch von Geschwülsten, die extructiv und expansiv wachsen. Auch unterscheidet er aktive und reaktive Destruktivität. Jedoch entsteht letztere nur bei Granulomen usw., indem die betreffenden Krankheitserreger in die Körpergewebe dringen, wogegen sich die Körperzellen zur Abwehr setzen. Aktiv destruktives Wachstum körpereigener Zellen kommt nur bei malignen Tumoren vor. Ganz oberflächlich soll noch eine sehr wichtige Erscheinung der malignen Tumoren gestreift werden, die Fähigkeit zur Recidivbildung, die sich nach operativer Entfernung aus zurückgebliebenen Geschwulstzellen entwickelt. Borst führt in seinem Werk über allgemeine Pathologie und Biologie der Geschwülste eine kontinuierliche und eine diskontinuierliche Recidiv-Bildung an. Bei ersterer tritt die Geschwulst bald nach der operativen Entfernung in der Operationsnarbe oder deren nächster Entfernung auf. Bei letzterer zeigt sich die Geschwulst erst nach längerer Zeit und in größerer Entfernung vom Operationsgebiet. Auch die Recidive sind fast immer von der Art der primären Geschwulst, doch sind auch hier Uebergänge nicht ausgeschlossen. Es dürfte jedoch bei angeblich diskontinuierlichen Geschwülsten, besonders wenn sie sehr spät nach der operativen Entfernung auftreten, immer die Möglichkeit einer Neuerkrankung nicht ausgeschlossen sein.

Als letztes Charakteristikum der bösartigen Geschwülste bezeichnet man die Kachexie. Diese äußert sich durch Abmagerung, Gewichtsverlust, Entkräftung, Blutarmut und grau-blaßgelblicher Gesichtsfarbe.

Auf die Einteilung und Benennung der Geschwülste im Einzelnen einzugehen, dürfte hier überflüssig sein.

Nur die beiden Haupt- und deren Untergruppen seien erwähnt, sowie die Gruppe der Mischgeschwülste. Die Sarkome als Binde-

gewebsgeschwülste zeigen als solche meist alle Symptome der Malignität, ein rasches, destruktives und infiltrierendes Wachstum und häufige Metastasenbildung. Auffallend ist das Ueberwiegen der Zellen an Zahl und oft auch an Größe. Sehr häufig ist ein Abweichen vom typischen Bau des Sarkoms festzustellen, was wohl in der den verschiedenen Organen des Körpers entsprechenden Differenzierung des primären Bindegewebes liegt und die Veranlassung gegeben haben mag, die Sarkome nach der Form der Zellen und nach der Matrix zu benennen. Unna teilt sie in 2 Gruppen, die der solitären und die der multiplen; die multiplen in dermale und hypodermale und die dermalen wieder in 4 weitere Gruppen. Nach den Zellen unterscheidet man bei den Sarkomen

groß- und kleinzellige Spindelzellensarkome,
groß- und kleinzellige Rundzellensarkome,
Stern- und Plattenzellensarkome und Riesenzellensarkome.

Oft weisen Sarkome an verschiedenen Stellen verschiedene Zellen auf, sind nach Borst also gemischtzellige und werden von Ribbert wieder Sarkome aus Zellen des gesamten Stützgewebes, aus lymphkörperähnlichen Zellen und in Sarkome aus Pigmentzellen eingeteilt.

Dazu kommt wieder die Einteilung in die Sarkome von höherer und tieferer Gewebsreife.

Eine Geschwulst der Bindesubstanz zu erkennen und zu klassifizieren ist oft schwer. Auch Borst betont, daß es oft kaum möglich ist, ein in der Entstehung begriffenes Sarkom von einer regenerativen entzündlichen Neubildung der Bindesubstanz zu unterscheiden. Hier wie dort beginnt die Regeneration des Bindegewebes mit der Lieferung eines zell- und gefäßreichen indifferenten Keimgewebes. Auschlaggebend dürfte jedoch der Nachweis der destruierenden Aggressivität sein, die sich von derjenigen der infektiösen Granulome dadurch unterscheidet, daß, wie schon an anderer Stelle betont, bei einer malignen Geschwulst die Zellen gegen die eigenen, während sie dort gegen die Krankheitserreger gehen.

Was das Alter angeht, so befällt das Carzinom vorwiegend ältere Personen und meist solche über 45 Jahre, dagegen selten solche zwischen 18 und 35 Jahre und ganz selten Kinder. Das Sarkom dagegen findet sich häufiger im früheren Alter, ist überhaupt die häufigste bösartige Geschwulst jugendlichen Alters, so daß man bei jeder rasch wachsenden Geschwulst in dieser Zeit an ein Sarkom denken muß.

## Röntgenschädigungen im allgemeinen.

Wohl kaum eine Behandlungsart verlangt in der Hand des Arztes größere Sorgfalt in seiner Anwendung auf den menschlichen Organismus als die Röntgenstrahlen. Dennoch werden sie sehr häufig, leider allzu häufig als recht harmlos genommen. Die Schädigung durch Röntgenstrahlen dürfte so alt sein wie ihre Anwendung und ist, fast möchte man sagen mit einem Rätsel derselben Art umgeben wie das Problem der malignen Geschwülste.

Licht in dieses Dunkel brachte zuerst Goldstein, indem er die Behauptung aufstellte, daß die Kathodenstrahlen beim Anprallen auf feste Körper, an der Treffstelle ultraviolettes Licht erregen und daß die Hautveränderungen allein davon herrühren könnten. Diese Theorie fand später eine Bestätigung in der Feststellung, daß beim Auftreten von Röntgenstrahlen eine Umwandlung der Strahlenenergie eintritt und sich ein Teil der Röntgenstrahlen in sekundäre Beta-Strahlen umsetzt. Durch die Einführung des Filters erfuhren die Röntgenschädigungen eine wesentliche Rückdämmung.

Wenn man einzelne Materialiensammlungen von Röntgenschädigungen durchgeht, so ist auffallend, daß Röntgenschädigungen auf Grund Ueberdosierung der verabreichten Strahlenmenge überwiegen. Das mag wohl darin begründet sein, daß man am Anfang der Anwendung von Röntgenstrahlen diesem Medikament in Bezug auf Dosierung recht machtlos gegenüberstand, da überhaupt kaum eine Meßeinheit existierte und man kaum einen Weg sah, eine solche zu finden, denn zur selben Zeit fehlten exakte physikalische Grundlagen. Dennoch ist es eine geradezu vernichtende Anklage, wenn Groedel in seiner Materialiensammlung der Unfälle und Schäden in Röntgenbetrieben schreibt: „Ohne unseren statistischen Mitteilungen, die für sich selbst sprechen sollen, vorauszugreifen, müssen wir feststellen, daß die Ursache der Schäden meist vermeidbar gewesen wäre". Auf die Fahrlässigkeit im Umgang mit Röntgenstrahlen weisen auch noch andere Autoren hin.

Den häufigen Schädigungen durch Röntgenstrahlen dürfte erneut Wintz etwas Einhalt geboten haben durch die Aufstellung der H E D (Hauteinheitsdosis). Dieser Begriff stellt eine physikalische Meßeinheit dar, welcher an Betriebsbedingungen für Apparatur und Röhre eine Sekundärspannung von 180—200 Kilovolt, 2,3 Milliampère — Sekundärstromstärke, eine Filterung von 0.5 mm Zink plus 3 mm Aluminiumzusatzfilter (bei Glühkathodenröhre) entsprechend einer Strahlung von der mittleren Wellenlänge 0,15 Angströmeinheiten und an bestrahlungstechnischen Bedingungen 23 cm Fokushautabstand und 6 mal 8 cm Größe des Einfallsfeldes zugrunde liegen. Für diesen physikalischen Standard-

wert wurde ein biologisches Aequivalent gesucht. Darnach ist HED diejenige Strahlenmenge, welche unter diesen Bedingungen an der normalen menschlichen Haut nach 8 bis 10 Tagen eine Rötung und nach vier Wochen eine leichte Bräunung des Einfallsfeldes hervorruft (Definition nach Wintz). Diese Hauteinheitsdosis wird in einer Zeit ausgedrückt. Wenn es z. B. heißt, die HED ist 15, so bedeutet das, daß bei den oben angegebenen Bedingungen die angegebene Hautreaktion in 15 Minuten erreicht ist. Für die Prüfung der Hautreaktion ist es wichtig zu wissen, daß es für die Entstehung des Früherythems nicht gleichgültig ist, ob bei der Bestrahlung der Tubus die Haut stark komprimiert oder nicht. Starke Kompression kann schon ohne Strahlenwirkung ein durch Hyperaemie bedingtes flüchtiges Erythem auslösen. Umgekehrt kann Kompressionsanaemie die Strahleneinwirkung abschwächen oder verzögern. Um die Beziehung zwischen Strahlendosis und Früherythem zu kontrollieren, wurden an der Erlanger Klinik unter den von Seitz-Wintz festgelegten physikalischen und bestrahlungstechnischen Bedingungen nach vorheriger Eichung der Apparatur am Iontoquantimeter und Photometer, Patientinnen mit einer zwischen 50 und 110% der HED variierenden Dosis bestrahlt. Dabei wurde dort eine Minimaldosis von 60% festgestellt, d. h., daß bei Belastung der Haut mit dieser Dosis das Früherythem auftritt. Bei einer Steigerung der Dosis bis zu 110—120% wurde dort weder ein früheres, noch ein stärkeres Auftreten des Früherythems beobachtet, dagegen erfuhr sowohl das Stadium acmes als auch das Stadium decrementi eine deutliche Verlängerung. Daß die Reaktion der Haut bei Kranken eine Veränderung aufweist, braucht kaum betont zu werden. Auch bei Bestrahlung von Frauen während der Menstruation konnte eine solche festgestellt werden. Eine sehr erhebliche Schwankung aber zeigt sich bei Bestrahlung von Kindern. Bemerkenswert dürfte auch die Bearbeitung dieses Themas durch Miescher sein, welcher die Hautreaktion folgendermaßen einteilt:

| | | |
|---|---|---|
| R = Reaktion | R1 | Spur Rötung |
| | R2 | schwache Rötung |
| | R3 | kräftige Rötung |
| Grenze der Follikelschwellung | R4 | sehr starke Rötung mit häufig cyanotischem Einschlag |
| | R5 | Rötung und Schwellung des ganzen Feldes |
| | R6 | Rötung mit Blasenbildung bzw. Erosion |
| | R7 | Geschwür |

Demgegenüber stellte die Erlanger Klinik ihre Resultate nach folgendem Schema auf:

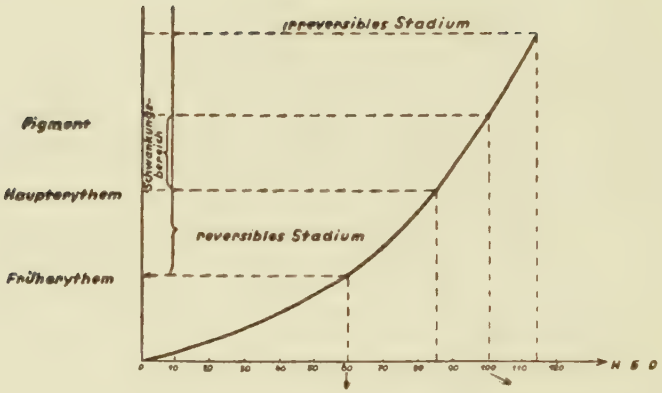


Minimaldosis für die Entwicklung des Früherythems.

Maximaldosis für die reversible Wirkung

Miescher hat zum Zwecke des Studiums zahlreiche dermatologisch Kranke bestrahlt und zwar belichtete er im Gegensatz zur Erlanger Klinik unter verschiedenen (!) technischphysikalischen Bedingungen die Oberschenkelhaut. (Dabei soll bemerkt werden, daß die Strahlenempfindlichkeit an den einzelnen Körperstellen verschieden ist, angefangen am Halse, wo die Haut am empfindlichsten ist, erfährt die Empfindlichkeit der Haut eine Senkung: Hals, Bauch, Oberschenkel, Rücken, Gesicht, weshalb auch seine Ergebnisse nicht ganz mit denen der Erlanger Autoren übereinstimmen.) Hier näher darauf einzugehen, dürfte überflüssig sein. Einer Erwähnung soll diese Tatsache jedoch insofern gewürdigt werden, als sie einen Beweis zu den Worten Flaskamps liefert, wenn dieser schreibt: „Wir sind heute auf einem Standpunkte angelangt, daß wir uns bei Erörterung dosimetrisch-biologischer Fragen nur mehr schwer verständigen können, weil jeder seine eigene Sprache spricht". Er fügt hinzu: Die Folgen liegen klar: „Es fehlt die Möglichkeit exakten Vergleiches biologischer Reaktionen und damit im weitesten Sinne die Möglichkeit einer fest fundierten Röntgentherapie überhaupt". Eine solche Tatsache dürfte insofern bedauernswert sein, als sich die Lösung des dosimetrisch-biologischen Problems ohnehin noch schwierig gestalten dürfte, wenn man bedenkt, daß die einzelnen Apparate doch an technisch-physikalischen Unzulänglichkeiten leiden, daß jeder Apparat in der Hand des Röntgenologen einen individuellen Charakter erhält, daß, wie Flaskamp auch sagt, jeder Apparat, selbst wenn er nach dem festgelegten Schema irgend einer Type gebaut ist,

ein Individuum ist, das seinen Charakter hat. Dazu kommt, was nie übersehen werden soll und was nicht genug in Betracht gezogen werden kann, daß Vorgänge verglichen werden sollen und verglichen werden müssen, die sich in jedem einzelnen Beobachtungsfalle an einem anderen Organismus abspielen, der noch dazu von einzelnen Krankheiten wieder ganz verschieden beeinflußt ist. Daß auf Grund solcher Tatsachen viele Fälle vorkommen, die vom Schema abweichen, ist natürlich und darf, trotzdem diese nicht so häufig vorkommen, daß sie das Schema umwerfen, nie außer Acht gelassen werden und mahnt nur zu erneuter Vorsicht in der Verabreichung des Röntgenmedikaments. Nennenswert dürfte auch die Qualität der verabreichten Strahlen sein, da ja häufig Schädigungen durch zu weiche Strahlungen vorkommen.

An der Erlanger Klinik wurde beobachtet, daß das Früherythem nach Weichstrahlung (3 mm Aluminiumfilterung) sich in einigen wesentlichen Punkten von dem Früherythem nach Hartstrahlung unterscheidet:

1. Das Früherythem setzte schon bei einer Minimaldosis von 50% der HED ein.
2. Die Reaktion steigerte sich im Gegensatz zu der schon erwähnten Verabreichung von Hartstrahlen, in einer sichtbaren Verstärkung der Rötung, vom zartrosa bis zum dunklen scharlachrot.
3. Das Stadium incrementi ist kürzer, die Stadien acmes und decrementi wesentlich länger.

Der Unterschied der biologischen Wirkung hat nach Wintz, Martius, Holthusen, Kump und vielen anderen Forschern dosimetrische Ursachen (erhöhte Absorption) und physikalische Gründe (Capillarreichtum der Oberschicht).

Kurz eingegangen soll noch auf die Hypothesen werden, welche über die Frage der Wirkung der Röntgenstrahlen aufgestellt werden. Die meisten Autoren bekennen sich zu der Anischt, daß der Angriffspunkt der Röntgenstrahlen die Zelle ist. Dabei ist die Frage, ob der Zellkern oder das Zellprotoplasma eine größere Strahlenempfindlichkeit besitzen, umstritten. Die verschiedenen Hypothesen können nach Dean Butcher und Christen in 3 Gruppen gegliedert werden, in die elektrische Hypothese, in die Vaccinehypothese und in die kannibalische Hypothese. Der Begriff elektrische Hypothese stammt von Leduc und wird von Christen folgendermaßen zusammengefaßt: „Unter der Wirkung der Röntgenstrahlen kommt es im Gewebe zu elektrischen Spannungsdifferenzen. Wo Röntgenstrahlen absorbiert werden, entstehen secun-

däre Beta-Strahlen. Darunter sind Elektronen zu verstehen, die ihre bisherige Stellung im Molekül verlassen haben und sich nun mit einer negativen Ladung vorwärts bewegen. Da, wo nun diese Elektronen zur Ruhe kommen, entsteht ein negativer Pol, während das Molekül, das sein Elektron verloren hat, zu einem positiven Pol wird. Diese Energie der Lage ist aber außerordentlich gering gegenüber der kinetischen Energie des beweglichen Elektrons, sodaß wohl die letztere allein für die Auslösung der biologischen Wirkung in Frage kommt. Wir wissen, daß die Beta-Strahlen die von ihnen unterwegs angetroffenen Moleküle zertrümmern. Die hiebei entstehenden toxischen Substanzen sollen biologische Wirkungen auslösen können."

Nach der Vaccinehypothese werden durch die Wirkung von Röntgenstrahlen Schutzkörper gebildet, die schädigend auf das Gewebe einwirken.

Die kannibalische Hypothese ist so zu verstehen, daß man unter Kannibalismus das Auffressen der eigenen Artgenossen zu verstehen hat, was nach Dean Butcher in der Weise auf die Wirkung der Röntgenstrahlen angewendet werden kann, daß durch die Röntgenstrahlen gewisse Zellen geschädigt werden, wobei die bei ihrem Absterben freiwerdenden Zersetzungsprodukte die gesund gebliebenen Zellen dazu reizen, die kranken aufzufressen.

Flaskamp aber sucht diese 3 Hypothesen zu vereinigen, indem er feststellt, daß durch elektrische Vorgänge, der physikalische, chemische und kolloidale Zustand der Zelle gestört wird. Die Reversibilität oder Irreversibilität dieser Störung hängt von dem Grade der Zustandsänderung (Schädigung) ab, diese wieder von der Größe der elektrischen Energien, welche in der Zelle ihre Wirkung entfalten könnten. Man müsse sich dabei immer klar sein, daß Einzelheiten über die Natur der elektrischen Vorgänge sowohl als auch die Geschehnisse in der Zelle selbst, Sitz der Wirkung im Kern und Protoplasma und Art der Schädigung noch ungeklärt sind. Umstritten ist die Frage, ob der Zellkern oder die Zellmembran den primären Angriffspunkt der Röntgenstrahlen bilden, jedoch scheint nach Caspari das Protoplasma resistenter gegenüber Dosen, die den Kern schon gewaltig schädigen. Zu dieser Ansicht bekennt sich auch Hertwig. Einige Forscher betrachten den Organismus als chemisches System, so Lieber, Staunig und Grödel. Nach ihm kommt es unter der Strahlenwirkung zur Störung der Lebensvorgänge (Störung des osmotischen Gleichgewichtes) durch funktionellen Reiz, dann je nach dem Grade der chemischen Aenderungen (chemische Schädigungen) des Gewebes bis zum Zelltod, dann zur Entzündung, sei es Erythem, Röntgengeschwür, Tumorzerfall und dgl. Bleibt es beim funktionellen Reiz,

so wirkt die Bestrahlung biopositiv, folgt die chemische Schädigung, so wirkt die Bestrahlung bionegativ im hemmenden oder zerstörenden Sinne. (Der Autor betont aber doch, je höher die Lebenstätigkeit der Zelle, desto höher die Strahlensensibilität.)

Angebracht dürfte noch ein Auszug aus Grödels Materialiensammlung über Röntgenschädigungen sein:

| 82 Röntgenschäden bei Bestrahlten | I. Unverschuldet | | II Durch Unachtsamkeit | | III Durch Ignoranz | |
|---|---|---|---|---|---|---|
| | Diagn. | Therap. | Diagn. | Therap. | Diagn. | Therap. |
| A. Unfälle. | | | | | | |
| Elektr. Unfälle | — | — | 1 | — | — | — |
| B. Gesundheitsschädigungen. | | | | | | |
| 1. Störungen d. Haarwuchs. | — | — | 1 | 2 | — | — |
| 2. Störung. inkretor. Drüsen Schilddrüsenfunktion | — | 1 | — | — | — | — |
| 3. Provokation v. Krankh.: Traumatische Neurose | — | 1 | — | — | — | — |
| C. Verbrennungen bei der Diagnostik | | | | | | |
| 1. Simulierte Röntgenverbr. | 2 | — | — | — | — | — |
| 2. Zu weiche Röhre | — | — | — | — | 5 | — |
| 3. Zu kl. Fokushautabstand | — | — | — | — | 1 | — |
| 4. Zu häufige, bzw. zu lange Belichtungen | — | — | — | — | 9 | — |
| 5. Überdosierung aus sonstigen z. T. nicht sicher feststellbaren Ursachen. | — | — | — | — | 2 | — |
| Übertrag: | 2 | 2 | 2 | 2 | 17 | — |

| 82 Röntgenschäden bei Bestrahlten | I Unverschuldet | | II Durch Unachtsamkeit | | III Durch Ignoranz | |
|---|---|---|---|---|---|---|
| | Diagn. | Therap. | Diagn. | Therap. | Diagn. | Therap. |
| Übertrag: | 2 | 2 | 2 | 2 | 17 | — |
| bei der Therapie: | | | | | | |
| a) Hautverbrennungen d. inkorrekte Technik: | | | | | | |
| 1. Zu kl. Fokushautabstand | — | — | — | — | — | 1 |
| 2. Verschobenes Filter | — | — | — | 1 | — | — |
| 3. Zu schwaches Filter | — | — | — | 1 | — | — |
| 4. Verwechseltes Filter | — | — | — | 2 | — | — |
| 5. Vergessenes Filter | — | — | — | 4 | — | — |
| 6. Übergreuzung mehrerer Bestrahlungsfelder | — | — | — | 1 | — | 2 |
| 7. Absichtliche Überdosierung | — | 1 | — | — | — | — |
| 8. Überdosierung durch alte Fürstenau-Intensimeterangaben erklärt | — | 8 | — | — | — | — |
| 9. Überdosierung, weil Arzt und Hilfspersonal unausgebildet | — | — | — | — | — | 8 |
| 10. Überdosierung, weil Patient unter der Röntgenröhre während der Bestrahlung vergessen wurde | — | — | — | 1 | — | 1 |
| 11. Überdosierung durch versehentliche Doppelbestrahlung eines Feldes | — | — | — | 1 | — | — |
| 12. Überdosierung aus sonstigen, z. T. nicht festzustellenden Ursachen | — | 2 | — | — | — | 3 |
| 13. Auf Wunsch des Patienten durch Schwester doppel. Dosis verabfolgt | — | — | — | — | — | 1 |
| 14. Interwall zwischen Serien nicht eingehalten | — | — | — | 1 | — | 2 |
| 15. Interwall auf Wunsch des Pat. aus Gefälligkeit vom Arzt nicht eingehalten | — | — | — | — | — | 1 |
| 16. Röntg. bestr. trotz Röntg. schädigung, die als solche nicht erkannt wurde | — | — | — | — | — | 1 |
| b) Verbrennungen innerer Organe durch inkorrekte Technik: Darm | — | — | — | 1 | — | 1 |
| Übertrag: | 2 | 13 | 2 | 15 | 17 | 22 |

| | | | | | | |
|---|---|---|---|---|---|---|
| Übertrag: | 2 | 13 | 2 | 15 | 17 | 22 |
| c) Verbrennungen bei korrekter Technik (Überempfindlichkeit durch Krankheiten): | | | | | | |
| 1. Bei äußerer und chirurgischer Tbc. | — | 6 | — | — | — | — |
| 2. Bei Psoriasis | — | 1 | — | — | — | — |
| 3. Bei Diabetes insipidus | — | 1 | — | — | — | — |
| 4. Bei Narben | — | 1 | — | — | — | — |
| d) Kein Röntgenschaden, falsche Beschuldigung | — | 2 | — | — | — | — |
| Zusammen 82 Fälle | 2 | 24 | 2 | 15 | 17 | 22 |

## Ursache der Röntgenschäden.

Insgesamt kamen Schadenfälle vor bei der Anwendung von Röntgenstrahlen zu Zwecken der:

Diagnostik in 21 Fällen = 25 Proz. mit tödl. Ausgang in 1 Fall = 4,8 Proz.
Therapie in 61 Fällen = 75 Proz. „ „ „ „ 9 Fällen = 14,7 Proz.

Zusammen 82 Fälle = 100 Proz. mit tödl. Ausgang 10 Fälle = 12,2 Proz.

Diese Uebersichtstabelle dürfte insofern anführenswert sein, als sie ein prägnantes Bild gibt, welcher und welch mannigfaltiger Art Röntgenschädigungen sein können. Ferner soll sie als Dokument zu den Worten Groedels in Bezug auf die Fahrlässigkeit im Umgang mit Röntgenstrahlen dienen, sowie einen Ueberblick gewähren, welche Schäden zu vermeiden gewesen wären und welche nicht. Außerdem gibt diese Tabelle einen bemerkenswerten Widerspruch zu der Sammlung Hesses, bei welcher kein Todesfall bei ungefähr 50 therapeutisch bestrahlten Patienten verzeichnet ist, während hier in 61 Fällen 9 Fälle tödlichen Ausgang aufweisen. Hesses Sammlung enthält ausschließlich Fälle von Tumoren, welche auf Grund von Röntgenbestrahlungen entstanden sind, was an dieser Stelle zur Betrachtung der durch physikalische Reizung entstehenden Tumoren, den Röntgentumoren führt.

## Röntgenkarzinom.

Die ersten Berichte über Entstehung von Röntgenkrebsen erschienen am Anfang des 19. Jahrhunderts, also unmittelbar nach der Einführung des Röntgenapparates in den ärztlichen Gebrauch

(1896) und die Mitteilungen über Röntgenkarzinome nahmen nach und nach einen bedenklich wechselnden Umfang an. Eine sehr aufschlußreiche Sammlung hat 1909 schon Porter, ein amerikanischer Chirurg, veröffentlicht, der bis dahin schon 13 Röntgenkarzinome operiert hatte. 1911 brachte Hesse eine Sammlung heraus von verschiedenen Fällen, behandelt von namhaften Autoren, wie Ribbert, Porter, Fraenkel, Siek und Haeckel, wobei er 90 Fälle maligner Röntgentumore und dabei ungefähr 60 sichere Röntgenkrebse beschreibt. Von der Anführung einzelner Fälle soll hier abgesehen werden, sondern nur ein Gesamtbild des reichen Materials wiedergegeben werden.

Histologisch beschreibt Flaskamp das Röntgenkarzinom als Plattenepithelkrebs von infiltrativer Wachstumstendenz und starker Verhornungsneigung. Das Epithel ist in den Fällen Hesses meistens afficiert, manchmal wenig, oft aber schwer, doch ist dieses weder im ganzen, noch in seinen einzelnen Schichten überall in gleicher Weise beeinflußt und das nicht nur bei verschiedenen Kranken, sondern auch an verschiedenen Stellen der gleichen Person konnte das Epithel verdickt oder verdünnt sein. Das Stratum corneum zeigt nur in wenigen Fällen das normale Strukturbild. Wenn auch nach Hesse häufig die Kerne fehlen, so ist doch die Hornsubstanz im ganzen verbreitert und nimmt hier und dort die doppelte Dicke der gesamten anderen Epithelschichten ein. Gern ist die Epithelschicht durchbrochen und an Stelle der nicht mehr nachweisbaren Kerne bestehen mäßig abgeflachte Lücken, die ein horniges Maschenwerk bilden. Die Verdickung der Hornschicht kann entweder flächenhaft gleichmäßig erfolgen und unterscheidet sich dann von physiologischen Verhornungen dadurch, daß die Wellen- und Faltenformationen mit den Ausführungsgängen der Knäueldrüsen auf der Höhe der Wellenberge vermißt werden und sich an ihrer Stelle nur Risse und Sprünge zeigen. Oder sie ist auf umschriebene Stellen beschränkt und bildet Warzen, Schalen, Keratosen aller Formen, komedoartige Erhebungen, die kernhaltig oder kernlos, gern aus konzentrisch kegelförmigen Platten bestehen. An der Oberfläche lösen sich dicke Platten oder die ganzen Keratosen heben sich bei der Operation und Bearbeitung der Schnitte im ganzen ab. Der Schwund der Hornschicht wird nie vermißt. Die Eleidinschicht, die an der gesunden Haut schon Schwankungen unterworfen ist, ist an der Röntgenhaut niemals intakt. In 2 Fällen von Hesse ist eine auffallende Verbreiterung des Stratum lucidum beschrieben. Das Stratum granulosum ist meist stark verbreitert, in den Fällen von Hesse manchmal auf 5—6 Zellreihen (2—3 Norm). Die Zellen sind vergrößert, haben einen saftigen Plasmaleib, große, ovale Kerne und stark färbbare grobe Granula. Eine Verschmälerung der Körnerschicht

ist selten. Ein Fehlen dieser Schicht kommt nach Hesse (auch Unna) nie vor, höchstens kann sie so gering sein, daß sie durch eine einzige Reihe, nicht überall zusammenhängender, langgestreckter Zellen markiert wird. Die Stachelzellschicht läßt meist eine deutliche Zunahme aller Teile erkennen und ist oft auf 10 bis 12 Zellreihen verbreitert (also auf das Doppelte der Norm an Hand und Fingerrücken) und weist manchmal typische oder atypische Mitosen auf. Das Stratum reticulare zeigt manchmal das Eindringen von Lymphozyten, einzeln oder in Gruppen, besonders im Epithel über dichten Infiltraten.

Es stimmen alle Präparate von Hesse, sowie auch anderer Autoren (Scholtz, Gaßmann, Lion) darin überein, daß an sichtlich schwer gereizten Stellen, wie über Infiltrationen, Narben und tiefgewucherten Carzinomen, die Hypertrophie des unteren Epithels einer deutlichen Atrophie Platz macht, was Hesse damit erklärt, daß schon die Hypertrophie des Epithels an anderen Stellen die Antwort des lebenden Gewebes auf eine primär degenerative Schädigung ist, sei es durch Röntgenstrahlen selbst, sei es, daß nach Degeneration und Verdünnung der oberen Coriumschicht durch Entspannung die Epithelzapfen zum Tiefenwachstum Platz bekommen. Wird aber das verdünnte Corium durch Einlagerung von Infiltraten, Narben und Tumormassen wieder verdichtet, so wird das in jedem Falle geschädigte, wenn auch zuerst hypertrophierte Epithel weniger Widerstandsfähigkeit gegen die nun abnorm starke Spannung besitzen als gesunde Haut und wird daher atrophische Veränderungen eingehen.

Morphologisch ist die Aehnlichkeit des Röntgenkarzinoms mit dem Mutterboden mehr oder weniger deutlich erhalten. Die konzentrisch angeordneten Krebszapfen lassen nach Hesse durchwegs alle Schichten normaler Epidermis gut erkennen. In starker Verhornung der Röntgenkrebse sieht Hesse eine relative Gutartigkeit der Tumoren, da sie langsam wachsen und wenig in die Tiefe wuchern, sodaß nach den Präparaten keine Hornperlen in der unteren Koriumschicht zu finden sind und damit die Operationsaussicht eine ziemlich günstige ist. Dagegen zeugen jene Krebse für weit malignereren Charakter, welche die rein zelligen, großen, starkgezähnten Epithelsprossen aufweisen, die, solange sie konzentrische Schichtung tragen, in der Mitte eigenartige, degenerative Zellformen nicht verhornender Art beherbergen, so Riesenzellen, Kerne aller Formen und kernähnliche kleinere Gebilde unbekannter Natur. Hesse und Unna betonen Plasmaleiber mit anscheinend endogen erzeugter Zellbrut von geringer Vitalität. In diesen Krebsformen besteht noch eine gewisse Spannung im Gewebe und eine mäßige eigene Wachstumshemmung des Tumors. Wird diese Spannung im Gewebe aber durchbrochen, so entste-

hen jene explosiv wachsenden Karzinome, die ganz strukturlos in Zapfen aller Art in die Tiefe wuchern. Von diesen gehen einzelne Gruppen von 10, 5 und noch weniger Zellen nach allen Richtungen, bis sich einzelne Zellen epithelealer Natur anscheinend im Gewebe verstreuen. Diese Spätformen haben, wenn sie zu Gesicht kommen, meistens schon Metastasen gesetzt, sie kommen aber sehr selten vor, vorwiegend ist der verhornende Röntgenkrebs.

Ob das Röntgenkarzinom durch Fortwucherung des üppig wachsenden Epithels normaler Art entsteht oder aus besonderen Tumorzellen, die mit dem gesunden Epithel nur ihre anfängliche Genese und einen Teil ihrer morphologischen Eigenschaften gemein haben, wird durch die Autoren in Frage gestellt ebenso ob bei vorhandenem Krebs das nur wenig geschädigte Deckepithel in diesen Bestand hineingezogen oder von diesem vernichtet und ersetzt wird. Doch weist Hesse darauf hin, daß fast nirgends der Tumor aus den einfachen, hypertrophischen verdickten und verlängerten Epithelzapfen und Leisten hervorgeht, sondern von diesen durch einen atrophischen Epithelbezirk getrennt ist. Rosenbach beschrieb einen Fall, bei dem zwar das Karzinom in direktem Zusammenhang mit der Epitheldecke stand, sich aber gut von dem gesunden Epithel unterscheiden ließ und dieses am Rand leicht wallartig überragte. Zudem ist die Ursprungsstelle des Krebses nach Berichten Fraenkels und Hesses durchwegs punktförmig und verbreiterte sich nur in einem Falle von Hesse vielleicht scheinbar auf ein Gebiet von 3 mm. Diese Befunde sprechen für ein unizentrisch wachsendes Karzinom, soweit es einen einzelnen kleinen Tumorbezirk betrifft. Daneben kommen nach Hesse Fälle vor, in deren Präparaten, fern von dem bestehenden Karzinom ein ganz dünner, schmaler Epithelfortsatz selbständig in die Tiefe des Karzinoms eindringt und nach einigen Fällen in Hesses Sammlung als ein beginnender Krebs angesehen werden muß. Die Multiplizität der Röntgenkrebse ist häufig, doch ist es meist jene, welche von Borst und anderen Forschern als primäre Multiplizität bezeichnet wird. Sekundäre Multiplizität, d. h. Metastasierung kommt, wie schon an anderer Stelle erwähnt, selten vor, was zu dem Schluß führen läßt, daß der Röntgenkrebs keineswegs als die gefährlichste Folge der Röntgenschädigung angesehen werden muß, da schwere akute Folgen von Röntgenschädigungen für den Patienten wie für den Arzt viel aussichtsloser sein können.

## Röntgensarkom.

Ist das Auftreten eines Sarkoms seltener als das eines Karzinoms, so kann man das Auftreten eines Röntgensarkoms geradezu als eine auffallende Seltenheit beobachten. Nach den wenigen vorliegenden Berichten scheint auch das Röntgensarkom ebenso wie das echte Sarkom vorwiegend jüngere Personen zu befallen, während das Röntgenkarzinom in diesem Punkte vom echten Karzinom abweicht.

Häufiger als das reine Röntgensarkom kommen fibrosarkomähnliche Geschwülste vor. Während Hesse in seiner Sammlung nur 1 Fall von einem annähernd reinen Röntgensarkom beschreibt, berichtet er von 5 fibrosarkomähnlichen Geschwülsten, bei welchen das junge Granulationsgewebe vom Boden der Ulcera außer Zwischenlagerungen von Fibrin, Eiterkörperchen und Bakterienkolonien, junge, indifferenzierte, blasige Zellen in großer Menge, dabei sehr wenig Interzellularsubstanz enthielt. Fast immer waren in diesen Präparaten ausläufertragende Zellen beschrieben, wie sie bei Röntgenkarzinomen vorkommen, können also nicht als reine Fibrosarkome angesehen werden.

In einem Falle handelte es sich um einen Arbeiter der Röntgenindustrie, der mehrere Jahre in diesem Betrieb tätig war, bis sich das erste Zeichen einer Röntgenschädigung in Gestalt eines roten, juckenden Ausschlages zeigte, dem er wenig Beachtung schenkte in der Annahme, es handle sich um Wirkung von Säuredämpfen. Später entstanden einige Kallositäten auf dem Handrücken, die 1 Jahr später zu warzigen Geschwülsten wurden und die der Patient zu entfernen suchte, indem er sie abriß, worauf heftiger Schmerz und starke Blutungen eintraten. Die Geschwülste schienen an Größe und Zahl zuzunehmen. Diese Warzen wurden oft durch Kauterisation entfernt und erschienen stets vergrößert wieder. Die Schmerzen, die der Patient hatte, waren unbeschreiblich. Die Brusthaut wurde nach häufiger Durchleuchtung schwarz und wie Pergament und schälte sich nach nicht ganz einem Jahr ohne Beschwerden zu machen oder wund zu werden in einem Stück los, worauf nach kurzer Zeit narbenlose Haut erschien. Im Laufe von 7 Jahren entstanden Keratosen an beiden Handgelenken, jedoch keine Teleangiektasien. Der linke Handrücken wies auch eine Ulceration und Induration auf. Auf dem Dorsum beider Handgelenke sowie auf der Stirn erschien ein Gebiet von Erbsengröße, zentral ulceriert, hart, nicht schmerzend mit indurierten Rändern, die als ein charakteristisches Kankroid erschienen. Da die Geschwulst an der Stirne starke evertierte Ränder annahm, wurde sie operiert, recidivierte aber in 1 Monat größer als zuvor. Nach einer abermaligen Excision recidivierte dieser Tumor in einer Größe,

die ein Viertel von der Stirne einnahm, in der Mitte gangränös war, senkrechte Ränder hatte, in der Umgebung Infiltrationen zeigte und in der Mitte fest auf der Unterlage auflag. Drüsen in der Parotisgegend und am Kieferwinkel waren nicht zu fühlen. Leider ist in diesem Berichte keine Zahl angegeben, in welcher diese Entwicklung vor sich ging, eine solche ist nur angegeben bei der Beobachtung der Kallositäten an den Handgelenken und bei der folgenden Operation, woraus hervorgeht, daß in der Zwischenzeit 9 Jahre verstrichen sind. Die Operation erfolgte in Aethernarkose, wonach der Tumor nach völliger Desinfektion mit reiner Carbolsäure mit einem breiten Rand excidiert wurde. Der Kreis hatte ungefähr 5 cm Durchmesser, der Schnitt ging bis auf das Periost, das zugleich losgelöst werden mußte, da es mit dem Tumor fest verwachsen war, weshalb auch noch die Tabula externa in einem entsprechenden Gebiet und ein kleines Stück der Tabula interna fortgemeißelt werden mußte, sodaß die Dura und Schleimhaut des Sinus frontalis freilagen. Nach einer komplizierten Plastik wurde die Wunde ohne Dränage geschlossen. Auch die ulcerierte und verdickte Haut des Handrückens wurde bis auf die Gefäße, Sehnen und das Unterhautgewebe excidiert, worauf ein dicker Thiersch'scher Lappen gelegt und mittels Druck und Naht in seiner Lage befestigt wurde. Der weitere Verlauf war ein glänzender, der Patient konnte nach 10 Tagen entlassen werden.

Das mikroskopische Bild ist das einwuchernder Zellen oder von Zellen, die in situ proliferierten und die Bindegewebsmaschen dehnten. Es finden sich Bänder dichten Kollagens, getrennt durch große unregelmäßig gestaltete Zellen, viel im Zustand der Mitose. Daß das vorhandene Bindegewebe nicht ausschließlich Tumorprodukt ist, geht aus der Gegenwart normaler Nervenfasern hervor. Die Tumorzellen sind sehr verschieden in Form und Größe, vielfach mehrkörnig. Eine bestimmte Anordnung von Zellen besteht nicht und man gewinnt öfter den Eindruck, daß sie durch Vervielfältigung präexistenter Zellen entstanden seien. An anderen Stellen hat man durchaus das Bild eines Tumors. Die Kerne sind groß, jeder enthält ein dickes Kernkörperchen. Auch wo in einer Zelle mehrere Kerne liegen, sind die Kernkörperchen ungewöhnlich beträchtlich. Mitosen zeigt jedes Gesichtsfeld reichlich, nicht selten sogar multipolare Mitosen. Einige Tumorzellen enthalten feine Fibrillen, die parallel mit dem Längendurchmesser verlaufen. Deshalb und wegen der Anordnung des Tumors muß er bindegewebigen Ursprungs, als Sarkom angesehen werden. So lautet die Untersuchung Wolbachs. Dagegen glaubt Wright, obwohl manches für Sarkom spricht, so wären eben doch die wesentlichen Zellen epidermalen Ursprungs und führt für diese Ansicht ebenfalls die Gegenwart von Fibrillen innerhalb einzelner

Zellen an. Auch hätten die feinen Fortsätze der großen Zellen viel Gemeinsames mit den Riffelfortsätzen der Haut. Hesse zieht ebenfalls seinen Schluß für sich. Die 3 Autoren sind sich in ihrer Ansicht nicht einig. Wolbach spricht für ein Sarkom, während die beiden letzteren dagegen sprechen. Sicher spricht manches für ein Karzinom, doch darf man die Anordung des Tumors, sowie die kleinen, von Wolbach beschriebenen Sarkomzellen nicht übersehen, was allerdings den Tumor noch keineswegs zum reinen Sarkom zu stempeln braucht.

Dieser Fall dürfte in Bezug auf Entwicklung und Verlauf durchaus beachtenswert sein, weshalb er auch hier angeführt sein soll.

Der 2. Fall berichtet von einem Mann von 42 Jahren, der mehrere Jahre in Röntgenapparatefabriken tätig war. Seit 2 Jahren war die linke Hand afficiert und vor 18 Monaten stellte sich eine Geschwulst am linken Mittelfinger ein. Chirurgische Behandlung lehnte er ab. Schließlich war der linke Mittelfinger stark angeschwollen durch einen unregelmäßig gelappten Tumor, der an der Oberfläche ulcerierte und schmierig belegt war; auch bestanden eine Reihe unebener, pigmentierter Warzen, aber keine Drüsenschwellungen. Der Finger wurde im proximalen Diaphysenende des 3. Metacarpalknochens amputiert und heilte gut. Ein Recidiv trat, so weit beobachtet werden konnte, nicht auf, aber es bestanden hartnäckige Ulcera am Kinn und auf dem oberen Sternalteil.

Die mikroskopische Untersuchung lautet, daß der Tumor aus schmalen, dünnen Zellreihen bestand, Plattenzellen, unregelmäßig verteilt und in Gruppen von einander getrennt durch ein deutliches Bindegewebsstroma, das aus dicken Zellen mit dicken Kernen bestand. Mitosen waren vorhanden. Von besonderem Interesse an dieser Ulceration ist das Auftreten genannten Stromas, dessen einzelne Zellen von Größe und Art sind, wie man sie zu sehen nicht gewohnt ist. Ihre Größe und beträchtliche Zahl macht es so aussehen, als ob die kleinen Epithelgruppen durch Granulationsgewebe voneinander gerissen und als ob diese Bindegewebszellen selbst unter diesen Umständen mit einer besonderen Aktivität ausgestattet wären

Ein Röntgenbild des amputierten Fingers zeigte ein völliges Fehlen des Knochengewebes der beiden Endphalangen. Hesse betont, man müßte solche Hände öfter im Röntgenbild sehen. Auch sonst war Atrophie der Knochen festzustellen und in einem Falle schwerer Röntgenläsion bestand eine richtige Absorption, sodaß in der Mittelphalange eine Stelle wie mit dem Locheisen ausgestanzt schien.

Ein weiterer Fall, bei welchem ebenfalls der Mittelfinger amputiert werden mußte, recidivierte ebenfalls nach 1 Jahr, der Tumor

wurde abermals operativ entfernt und die Wunde mit einem Thiersch'schen Lappen gedeckt, worauf innerhalb 2 Jahren kein Recidiv mehr auftrat.

Die mikroskopische Untersuchung des ersten Ulcus entdeckte eine Hyperkeratose und ein Plattenzellenkarzinom, in dem die Zellnester zahlreich und gut ausgebildet waren.

Die Untersuchung der zweiten Geschwulst ergab, daß diese ganz und gar aus junger Granulation bestand, die die Epidermis und das Corium in einem umschriebenen Gebiet verdrängte. Die Zellen, aus denen das Granulationsgewebe bestand, waren gewöhnlich groß und gut entwickelt, sie besaßen rote oder ovale Kerne mit viel Chromatin, die sich gut färbten. Das elastische Gewebe verschwand in einer schmalen Zone unter dem Epithel, die leicht mit Plasmazellen infiltriert war.

Die histologische Untersuchung zweier weiterer Fälle ergab ebenfalls kein klares Resultat, sodaß hier weiter darauf einzugehen keinen besonderen Wert haben dürfte.

Angeführt soll noch ein Fall werden, bei welchem es sich um ein reines Röntgensarkom handelt. Er wurde von Siek operiert und von Unna histologisch untersucht. Der Fall behandelt einen Patienten, einen Arbeiter der Röntgenindustrie, der schon nach 1 Jahr Zeichen von Verbrennungen an den Händen, Vorderarmen, am Gesicht und Nacken und an der Brust trug. Chronische Dermatitis, Pigmentierung, Teleangiektasien entwickelten sich in erster Linie an den Händen. Nach 3 Jahren traten kleine Ulcera auf dem Rücken der linken Hand auf, die nicht heilen wollten. Erster Krankheitsaufenthalt von Anfang Januar bis Mitte April 1902 wegen eines fünfmarkstückgroßen Ulcus, das nach Behandlung mit Zittmanndekokt sich anfangs etwas verkleinerte, dann aber sich derart vergrößerte, daß es schon im März 1902 den ganzen Handrücken einnahm, die Sehnenscheiden bloßlegte und wallartige Ränder bildete. Ellenbogen und Achseldrüsen waren vergrößert, weshalb im Juli 1902 der Arm am Humerusgelenk amputiert wurde.

Die histologische Untersuchung ergab sowohl am Ulcusrand wie in den Achseldrüsen ein Plattenzellkarzinom. Im Dezember 1904 hatte sich ein typisches karzinomatöses Geschwür an der Unterlippe sowie am Mundwinkel gebildet, welche beide entfernt wurden. Inzwischen entwickelte sich auch ein Tumor an der Wange, der ebenfalls im März 1905 entfernt wurde. Hier handelte es sich um ein Sarkom.

Histolgisches Präparat: Von unten nach oben durchgegangen ist zunächst das Carzinom als stark verändert zu erkennen; das präexistente Bindegewebe ist Degenerationen eingegangen, an

seiner Stelle hat sich ziemlich reiches, neues gebildet, das sich vom normalen Kollagenen durch eine geringere Orceïnfärbbarkeit unterscheidet.

In der Cutis eingelagert liegen reichlich große, meist vielkernige, ausläufertragende Spindel- oder Spinnenzellen, deren Gesamtheit man als Fibrosarkom ansprechen muß. Bemerkenswert ist in diesem Gebiet das völlige Fehlen von Elastin; auch dieses mag dafür verwertet werden, daß es sich um einen selbständigen Tumor handelt. In der Anordnung der Zellen ist eine Regelmäßigkeit zu erkennen, indem sie sich wirbelartig um ein Gefäß anordnen und zusammen eine Art Mosaik bilden. Die Stachelzellschicht über dem Tumor ist verdickt, die Leisteneinsenkung wie die Papillen sind fast völlig geschwunden, die Epidermis liegt als breite flache Schicht auf dem Bindegewebe. An der Oberfläche finden sich neben Keratosen noch Krusten von spongiöser, seröser und leukoseröser Art mit großen Knochenhaufen, eine Ekzemkruste (am 6. Juni kam der Patient zum Exitus).

Kurz erwähnt seien noch die von Hesse geschilderten Lupusröntgensarkome, die an dieser Stelle von Interesse sein dürften.

Einmal handelt es sich um einen Lupus vulgaris der Wange, der mit Röntgenstrahlen behandelt, anfangs scheinbar abheilte. Nach Jahren des Wohlbefindens war nicht nur der Lupus recidiviert, sondern der Boden der Narbe trug auch 2 cm von einander entfernt und unabhängig von einander 2 Tumoren, bei welchen es sich um ein Karzinom und um ein Spindelzellensarkom handelte.

Der 2. Fall zeigt ebenfalls einen Lupus vulgaris des Gesichtes, bei welchem während einer protrahierten Röntgentherapie ein Sarkom entstand, welches nicht völlig begrenzt in die Umgebung übergriff und polypös über die Oberfläche wucherte. Es bestand aus Rundzellen und zwar von tuberkulösem Gewebe umgeben. Das Epithel am Rande des Sarkoms war atypisch gewuchert.

Der 3. Fall, wohl der bemerkenswerteste unter den dreien, behandelt einen Lupus vulgaris faciei eines 20jährigen Mannes, der vor 8 Jahren eine Tuberkulinkur machte, vor 7 Jahren eine Röntgentherapie, 3mal wöchentlich 20 Minuten, worauf völlige Heilung eintrat. Fast 5 Jahre später bildete sich auf der rechten Wange eine hühnereigroße Geschwulst, die excidiert wurde. Darauf entstand ein ähnlicher pilzförmiger Tumor, die Haut um ½ cm überragend, von weicher Konsistenz und ulcerierter, nicht blutender Oberfläche an der Oberlippe. Dieser wurde bestrahlt und war 4 Wochen später auf das doppelte gewachsen, seine Umgebung zeigte Dermatitis. Nach Exstirpation wurde ein Spindelzellensarkom diagnostiziert. Ein Jahr später stellte sich der Patient mit einem sicheren (klinisch) Hautkarzinom auf Wange und Stirne vor, das innerhalb einiger Monate so wuchs, daß es den Bulbus

ganz in Tumormassen hüllte. Exitus erfolgte bald darnach durch Suizid.

Diese Kasuistik vermehrt ein sehr bemerkenswerter Fall von Röntgensarkom aus der dermatologischen Klinik in München. Es handelt sich um eine Patientin von 56 Jahren, die vor 20 Jahren wegen Gesichtsakne bestrahlt wurde, worauf es zu Verbrennungserscheinungen kam. Im Gesicht verstreute Residuen lassen auf Ueberdosierung der verabreichten Röntgenstrahlen schließen. Fast 20 Jahre später trat in der linken Wangengegend, etwa in Höhe des Unteraugenlides, eine Geschwulst auf von etwa Haselnußgröße, welche zunächst verhornt wurde, worauf jedoch keine völlige Heilung eintrat. Die Geschwulst trat von neuem auf. Sie wurde am 15. II. 1933 in Lokalanaesthesie entfernt und primär vernäht. Einen Tag später konnte die Patientin auf ihren Wunsch hin entlassen werden.

Auffallend ist hier die lange Incubationszeit von fast 20 Jahren. Während diese in den meisten verzeichneten Fällen von Röntgentumoren zwischen 4 und 14 Jahren schwankt, bildet eine Incubationszeit von 20 Jahren geradezu eine Seltenheit, die, wenn nicht verschiedene Symptome dagegen sprechen würden, zunächst zur Vorsicht mit der Diagnose „Röntgensarkom" mahnen dürfte. Schon die Tatsache, daß es durch wahrscheinliche Ueberdosierung zu Verbrennungen der Haut kam, dürfte dafür sprechen. Dazu kommt allerdings die Tatsache, daß Akne fast immer eine narbige Depression hinterläßt, wodurch ebenfalls eine Disposition zur Tumorbildung gegeben sein dürfte. Wenn man noch eine Betonung von Borst in Betracht zieht, wenn er sagt, daß die Entwicklung des Sarkoms durchaus nicht immer aus normalen Gewebsverbänden heraus erfolgt, sondern daß u. a., wie mißbildete Körperstellen auch isolierte Keime den Ausgangspunkt des Sarkoms bilden können, so dürfte dieser Umstand einen weiteren Faktor darstellen, der an der Diagnose „Röntgensarkom" zu rütteln berechtigt wäre, da diese Möglichkeit auf Grund einer Akne durchaus gegeben sein dürfte. Wohl mögen die Röntgenstrahlen die Rolle des auslösenden Tumors gespielt haben, doch auch hierzu muß man bemerken, daß Akne an sich einen Reiz erzeugt, der den Träger häufig zum Kratzen veranlaßt.

Das histologische Präparat zeigt ein Riesenzellensarkom mit vorwiegend großen, spindeligen Zellen, welche fast immer reichliches Plasma enthalten. Einzelne runde Zellen von auffallender Größe zeigen sehr schöne und zahlreiche Kerne, von welchen fast jeder ein oder zwei gut färbbare Chromatinkörperchen besitzt. Nur einzelne Zellen zeigen verblaßtes Chromatin. Bei anderen Zellen sieht man Vakuolen mit großen hyalinen Körpern, in welchen sich wieder einzelne dichte Häufchen Chromatinkörperchen

finden. Zellzüge sind zusammengefaßt zu einzelnen Bündeln, die sich vereinzelt durchflechten. Das nekrotische Gewebe ist mehr oder weniger reichlich mit Leucozyten durchsetzt.

Die Epidermis liegt als unregelmäßige Schicht auf dem Tumor.

Manchmal finden sich unmittelbar unter der Epidermis Körper, welche als isolierte Teile der Epidermis angesehen werden dürften. Bindegewebe ist nur mäßig entwickelt.

Bezeichnend für die Diagnose Röntgensarkom ist die Tatsache, daß der Tumor, wie man dieses auch bei den anderen Röntgensarkomen bzw. sarkomähnlichen Röntgentumoren, außer Lupusröntgensarkomen feststellen muß, sein Wachstum auf eine begrenzte Oertlichkeit beschränkt. Wenn auch die Incubationszeit auffallend lang erscheinen dürfte, so entspricht sie doch immer noch der Incubationszeit der Röntgentumoren. Es ist bemerkenswert, daß durch irgend ein anderes Trauma als Röntgenstrahlen ausgelöste Sarkome eine auffallend kürzere Incubationszeit aufweisen.

Eichel beschreibt 19 Fälle von Sarkomen, die durch irgend ein Trauma ausgelöst sind. In diesen 19 Fällen betrug die längste Incubationszeit 10 Monate, in den meisten Fällen jedoch nur 2—4 Monate, während das Minimum der Latenz bei Röntgensarkomen bzw. überhaupt Röntgentumoren nach den angeführten Fällen immer annähernd 4 Jahre beträgt. Dagegen weisen die von Loichen beschriebenen Fälle „Sarkome an den Gliedmaßen" (Loichen beschreibt hier ebenfalls ausschließlich durch ein Trauma ausgelöste Sarkome) manchmal etwas größere Schwankungen der Incubationszeit auf.

Es kann wohl kaum als Zufall angesehen werden, daß ein Röntgensarkom nur dann entstand, wenn die Haut entweder primär, d. h. vor der Bestrahlung geschädigt war oder bei Menschen, welche in Röntgenbetrieben tätig waren und sich nach den primären Schädigungen nicht der Einwirkung der Strahlen entzogen, sondern sich weiter aussetzten, bis die Schädigung einen Grad erreichte, auf Grund dessen sie sich den Röntgenstrahlen entziehen mußten, während dieses beim Röntgenkarzinom, wie die Statistik beweist, durchaus nicht der Fall sein muß. Diese Feststellung stellt keineswegs die Behauptung von Flaskamp und Hesse in Abrede, wenn diese sagen: „Niemals entsteht das Röntgenkarzinom als primäre Strahlenschädigung". Damit wollen diese Autoren sagen, daß jeder Röntgentumor den Weg über die chronische Entzündung nimmt, oder, wie dieses in dem von der dermatologischen Klinik zur Verfügung gestellten Falle vorkommt, über akute Röntgenschädigung, Heilung, später Geschwulstbildung. In diesem Falle handelt es sich zwar um ein Sarkom, doch soll dabei nicht un-

betont bleiben, daß hier ebenfalls eine primäre Hautschädigung in Form von Akne faciei vorlag. Ein Röntgenkarzinom kann jedoch auch bei vorher gesunder Haut entstehen. Damit muß nicht bewiesen sein, daß bei primär geschädigter Haut ein Sarkom entstehen muß. Andererseits sind die vorliegenden Fälle, in welchen es sich um Röntgensarkome handelt, zu wenig, als daß sie erlauben würden, hier einen definitiven Schluß zu ziehen, der jede Ausnahme ausschließt. Müßte die Reiztheorie als die Ausschlaggebende in der Entstehung der Tumoren angesehen werden, so dürfte hier angeführt werden, daß Sarkome Geschwülste der Bindesubstanzen sind und diese in den obersten Schichten der Haut, der ersten Auftrefffläche der Röntgenstrahlen, ein schützendes Filter gegen Strahlen haben. Diese Feststellung dürfte die Annahme bekräftigen, daß Röntgensarkome sich nur bei primär geschädigter Haut bilden. Auch gegen verschiedene andere, das Sarkom auslösende Traumen dürften die obersten Schichten der Haut einen Schutz bieten. Immer weisen die von Hesse beschriebenen Fälle von Röntgensarkomen eine ganz bedeutend stärkere Schädigung des Bindegewebes auf als dieses bei Röntgenkarzinomen der Fall ist. Bei der relativen Gutartigkeit der Röntgenkarzinome ist das subkutane Gewebe meist überhaupt kaum beteiligt. Das Bindegewebe weist bei den Sarkomen meist ausgesprochen degenerative Veränderungen hypertrophischer oder atrophischer Natur auf. Das junge Bindegewebe dagegen, welches sich vom älteren in matter Färbbarkeit unterscheidet, besitzt meist feinfibrilläre Interzellularsubstanz wie das normale Bindegewebe und weist selten Hyalinisierung auf. Nicht übergangen sollen an dieser Stelle die Röntgenlupussarkome werden, deren Auftreten bedeutend häufiger ist, was ebenfalls für die oben erwähnte Annahme sprechen dürfte. Eine primäre Schädigung der Haut lag auch in dem oben beschriebenen Falle (Akne) vor.

Während bei Hesse unter 94 Fällen von reinen Röntgentumoren 6 Fälle sarkomähnlicher Geschwülste vorkamen, verzeichnet er bei 15 Fällen sicherer Lupusröntgentumoren — die Diagnose Lupusröntgentumor mahnt zu besonderer Vorsicht, da die lupuskranke Haut an sich schon für Krebsbildung disponiert — 3 einwandfreie Sarkome, d. h. solche, bei welchen einerseits eine möglichst weitgehende Aehnlichkeit mit Form und Verlauf des echten Röntgentumors (Sarkom), andererseits eine ausreichende Abweichung von Form und Verlauf des allgemeinen Sarkoms an sich nachgewiesen werden konnte.

Anzuführen ist auch noch die Tatsache, daß bei der Krebsdisposition des Lupus an sich, ein Sarkom auf unbestrahlten Lupus eine große Seltenheit ist, während das Röntgenlupussarkom, wie

aus der Angabe zu ersehen ist, durchaus nicht als selten betrachtet werden kann.

Leider sind diese Fälle bei Hesse nicht histologisch beschrieben, um hier einen Vergleich zwischen Röntgensarkom aufstellen zu können. Soweit sich aber aus den klinischen Symptomen ersehen läßt, weichen sie in Form und Verlauf gewaltig voneinander ab. Da das Auftreten von Röntgenlupussarkom doch als ein sehr häufiges betrachtet werden kann und dennoch in der Beschreibung der Körpertumoren kaum beachtet wird, dürfte es angebracht sein, an dieser Stelle, wenigstens soweit es die Angaben erlauben, darauf einzugehen.

Aus den Beschreibungen der Röntgentumore, einschließlich der Fälle von Sarkom und Fibrosarkom ist zu ersehen, daß Röntgentumore sich nach mehr oder wenig langer Incubationszeit — diese schwankt, wie schon betont zwischen 4 und 14 Jahren, doch kommen Fälle vor, in welchen sich der Tumor nach 2 und 20 Jahren entwickelt — ziemlich rasch entwickeln. Lupustumore zeigen an sich ein auffallend rasches Wachstum, doch ist die Wachstumsgeschwindigkeit bei Lupusröntgentumoren als geradezu verheerend anzusehen. In dieser Tendenz steht das Sarkom durchaus nicht zurück. Hesse beschreibt einen Fall, in welchem der Tumor täglich um 1 cm wuchs. Besonders wo versucht wird, das Lupusröntgensarkom therapeutisch mit Röntgenstrahlen zu beeinflussen, entwickelt dieses eine sichtliche Wachstumsgeschwindigkeit, ein Zeichen, daß die therapeutische Beeinflussung durch Röntgenstrahlen hier contraindiciert ist. Die Tendenz des Röntgensarkoms unter die lokale Oertlichkeit hinaus zu wuchern ist sehr gering.

Das Röntgenlupussarkom dagegen entwickelt eine ungeheure Wucherungstendenz, aber man vermißt hier wie dort die Metastasierung, die an Röntgentumoren überhaupt selten ist. Das Röntgensarkom zeigt fast immer, wie Röntgentumore im allgemeinen, eine hartnäckige Neigung zur Recidivbildung, dennoch kann die Prognose für die Therapie der Röntgentumore als eine günstige angesehen werden und die Neigung zur Recidivbildung braucht keineswegs beängstigend zu wirken. Wir sehen die therapeutische Bekämpfung im Zeichen der Chirurgie als eine wirkungsvolle in den Fällen, in welchen sie zeitig angewendet wird und die Geschwulst mit genügend breitem Rand extirpiert wird.

Anders in der Therapie des Röntgenlupussarkoms. Dort sehen wir häufig die Geschwulst jeder Therapie trotzen. Wir sehen in den von Hesse angeführten Fällen Extirpationen, die, wenn auch noch so vorsichtig ausgeführt, stets nur zu einem umso größeren und wachsenden Recidiv führen, während, wie schon erwähnt, die

Einwirkung von Röntgenstrahlen das Wachstum der Geschwülste geradezu rapid fördert.

Bei dem einfachen Röntgensarkom, sowie auch bei dem Röntgenlupussarkom vermißt man bei den angeführten Fällen, sowohl primäre als auch secundäre Multiplizität. Ueberall tritt es einzeln, d. h. wohl bei gleichzeitigem Bestehen eines Röntgenkarzinoms auf, doch nie kommt mehr als eine sarkomatöse Geschwulst vor. Nicht übergangen soll die Tatsache werden von welch unbeschreiblichen Schmerzen die Bildung der Röntgensarkome sowie auch der Röntgenkarzinome, im Vergleich zu den allgemeinen Tumoren begleitet sind. Porter drückt seine Bewunderung dahin aus, daß nicht mehr von diesen Leidenden zu chronischen Morphinisten geworden sind, da sie meist dauernd unter Morphium gehalten werden müssen. Wir sehen in mehreren Fällen Patienten, befallen von Röntgentumoren, durch Suizid enden.

Man kann in der Frage nach der „Sarkombildung bei röntgenbestrahlter Haut" nicht umhin, auf die eine oder andere Theorie, welche in der Frage nach der Entstehung der malignen Tumoren aufgestellt wurden, Bezug zu nehmen, sowie auf diese und jene Ansicht namhafter Autoren hinzuweisen. Hier dürfte die Reiztheorie in Verbindung mit der zellulären Theorie, die besten Dienste leisten.

Wir wissen, daß durch chronische Reize, seien sie exogener oder endogener Natur, eine Gewebsveränderung entstehen kann, deren Endstadium ein Tumor sein kann. Hier mag auch die Ansicht Teilhabers gelten, der in der Krebsentstehung die Folge einer Insuffizienz des Gewebeschutzes erblickt, welche auch durch die Einwirkung von Röntgenstrahlen herbeigeführt werden kann, indem diese einen exogenen Reiz auf das Gewebe ausübt. Teilhaber schreibt u. a.: „Die Beobachtungen über den Röntgenkrebs zeigen uns, daß bei gesunden Menschen und in ganz gesunden Organen ohne jede Disposition zum Krebs, also bei Leuten, die weder eine Narbe, noch eine chronische Entzündung besitzen, die sich nicht im vorgeschrittenen Alter und im Klimakterium befinden, trotzdem ein Krebs entsteht, wenn die oben erwähnten Schutzkräfte des Organismus hochgradig geschädigt werden und damit der Zustand herbeigeführt wird, bei welchem die Veränderungen vorhanden sind, die wohl als das Wesen der Disposition aufgefaßt werden müssen." Teilhabers Ansicht dürfte keineswegs unberechtigt sein. Wir sehen, daß Röntgensarkome und Röntgenkarzinome Leute jugendlichen Alters be-

fallen. Das reine Karzinom befällt vorwiegend ältere Leute und wie die Statistik beweist, brauchen diese keineswegs schwächliche Menschen zu sein, sondern es macht auch vor ursprünglich gesunden, kräftigen Menschen keineswegs halt.

Dazu kommen noch die Ansichten vieler anderer Autoren, welche aber ebenfalls kein klares „Für" und „Wider" in die Frage der Entstehung der Röntgentumoren und damit auch nicht in die Frage der Entstehung der Röntgentumoren und damit auch nicht in die Entstehung des so seltenen Röntgensarkoms bringen können. Alle Versuche, mit Hilfe der so mannigfachen Geschwulsttheorien können zu keinem ausschlaggebenden Erfolg führen, umso weniger in der Entstehung des so seltenen Rontgensarkoms.

Faßt man die einzelnen Geschwulsttheorien ins Auge (Parasitäre-, Reiz-, Cohnheim'sche, Ribbert'sche und Zellrassen-Theorie nach Hauser), gedenkt man dabei noch der Theorie Boveris, welche ebenfalls als Zellrassentheorie bezeichnet werden kann, so darf man von der Cohnheim'schen, der parasitären und der Ribbert'schen Theorie annehmen, daß Röntgenstrahlen nur dort den Tumor auslösen könnten, wo im ersteren Falle embryonale Zellen, im zweiten geschwulsterregende Parasiten isoliert liegen müßten.

Ribbert, der a priori in Abrede stellt, daß von außen wirkende Reize zur Geschwulstbildung führen können, ändert seine Ansicht auch in Bezug auf Röntgentumoren nicht wesentlich, sondern weist darauf hin, daß außer den Strahlenreizen noch besondere lokale Bedingungen im Sinne einer Keimanomalie, wie Ausschaltung aus dem physiologischen Verbande gegeben sein müßten. Für diese Ansicht weisen Krause und Hesse darauf hin, daß die gesamten Haut-, Epithel- und Bindegewebe schwer geschädigt, teils regressiv, teils entzündlich verändert sind, wobei der selbständigen Wucherung der Zellen nichts mehr im Wege steht. Sie verlieren von ihrer Differenzierung, ihrem Gebundensein an die normalen Beziehungen und gewinnen dabei die Möglichkeit zu proliferieren. Flaskamp dagegen hält es für unmöglich, daß die Röntgenstrahlen die in der Anlage vorhandene Keimanomalie mobilisiert, denn dann müßten Röntgentumoren durchaus keine Seltenheit mehr sein. Flaskamp dürfte darin nicht unrecht haben. Denn nicht nur die Entstehung des Röntgentumors — wenn Flaskamp in seiner Angabe recht hat — müßte eine viel häufigere sein, sondern überhaupt die Entstehung von Tumoren auf Grund von Krankheiten und Verletzungen der Haut, welche zu den oben beschriebenen Schädigungen der angeführten Gewebe führen, dürften eine bedeutende Zunahme erfahren. Nicht nur das, auch die sarkomatösen Geschwülste der Haut würden in ihrer Häufigkeit kaum so großen Abstand mehr gegenüber den Karzinomen der Haut nehmen.

Die Anführungen von Krause und Hesse haben theoretisch wohl ein „Für" in Bezug auf die Entstehung von Kontgentumoren, dürften aber entschieden zu wenig stichhaltig sein. In annehmem Sinne liebe sich dann auch die parasitare und Cohnheim'sche Theorie auf die Entstehung des Kontgentumors bzw. Kontgensarkoms anwenden. Die Gefahr jedoch, sich noch weiter in Hypothesen zu verirren, dürfte hier doch zu groß sein, denn wollte man die Anwendung dieser Theorien ermöglichen, wurde diese in jeder einzelnen von den dreien zur Aufstellung zahlreicher, neuer Hypothesen führen. Solange aber auf die dieses Problem betreffenden Fragen nur mit Hypothesen geantwortet werden kann, kann auf eine Klarheit auf diesem Gebiet nicht gehofft werden.

Es dürfte den Anschein erwecken, daß die Anwendung der Reiztheorie im Verein mit der zellulären Theorie hier nicht zu umgehen ist. Das pathologische Wachstum der Geschwülste geht von den Zellen des Körpers aus. Durch die Reiztheorie ist die Möglichkeit gegeben, daß äußere Reize ursprünglich normale Zellen zur Geschwulstbildung bringen können. Diese Feststellung führt in der Anwendung der Reiztheorie ohne weiteres zur Anwendung der zellulären Thorie. Man möchte annehmen, daß der Theorie Boveris manchmal etwas zu wenig Beachtung beigemessen wurde. Diese Theorie ist in manchen Punkten dieser Probleme sehr ansprechend und läßt sich, ohne viel Hypothesen aufzustellen, auf fast alle Phasen der Geschwulstbildung anwenden. Auf Grund fehlerhafter Chromosomenmischung bei der Kernteilung entstehen in der Zelle Veränderungen, welche diese zum geschwulstmäßigen Wachstum führen. Das Auftreten multipler, unter sich verschiedener Geschwülste dürfte durch das Auftreten mehrpoliger Mitosen zu erklären sein, wobei der Charakter der Zellveränderung auf Grund verschiedener fehlerhafter Mischung ein verschiedener sein kann. Der Uebergang von einer Geschwulst in eine andere, sei es von einer unechten in eine echte, von einer benignen in eine maligne, läßt sich damit erklären, daß der Charakter einer Geschwulst auf Grund einer andersartigen Mischung sich ändern kann. In ihrer Anwendung auf das Röntgensarkom bzw. auf den Röntgentumor ist die Frage aufzuwerfen, inwiefern äußere Reize, besonders Röntgenstrahlen diese fehlerhafte Mischung beeinflussen. Diese Frage kann erst dann definitiv beantwortet werden, wenn das Problem der biologischen Wirkung der Röntgenstrahlen gelöst sein wird. Erst dann kann an eine Untersuchung der Frage gegangen werden, welcher Art die primäre Veränderung des Bindegewebes ist, durch welche die Entstehung des Sarkoms bzw. Röntgensarkoms, sowie der Röntgentumore überhaupt bedingt ist.

Am Schlusse meiner Arbeit ist es mir eine angenehme Pflicht, Herrn Professor Dr. Mayr für die Ueberlassung des Themas und Uebernahme des Referats meinen ergebensten Dank auszusprechen.

# Literatur.


Borst: Allgemeine Pathologie der malignen Geschwülste. Leipzig 1924.
Boveri: Zur Frage der Entstehung maligner Tumoren. Jena 1914.
Caspari: Biologische Grundlagen zur Strahlentherapie der bösartigen Geschwülste. Dresden 1923.
Eichel: Ueber das Auftreten von Sarkomen, sowie von Haut-, Gelenk- und Knochentuberkulose an verletzten Körperteilen bei Heeresangehörigen. Berlin 1908.
Feinberg: Erreger und Bau der Geschwülste. Berlin 1906 und 1907.
Fiebiger: citiert nach Borst.
Fischer: c. nach Flaskamp.
Flaskamp: Strahlentherapie. Berlin (Urban und Schwarzenberg) 1930.
Groedel: Materialiensammlung der Unfälle und Schäden in Röntgenbetrieben. Hamburg 1925.
Hesse: Symptomatologie, Pathogenese und Therapie des Röntgenkarzinoms. Leipzig 1911.
Loichen: Die Sarkome an den Gliedmaßen. Berlin 1921.
Regaud und Lacassagne: Handbuch der gesamten Strahlenkunde, Biologie, Pathologie und Therapie. Bd. II, Verlag Klinkhardt, Leipzig 1923.
Ribbert: Das Carzinom des Menschen. Bonn 1911.
Unna: Bösartige Geschwülste der Haut. Leipzig 1924.
Voltz: Dosierungstafeln für die Röntgentherapie. München 1928.
Wintz: Lehrbuch der Röntgenkunde. Bd. III, München 1928.
Wintz: Unsere Methode der Röntgen-Tiefentherapie und ihre Erfolge. Berlin 1920.
Yamagiva u. Ishikava: c. nach Borst.

## Lebenslauf.

Am 25. November 1906 wurde ich zu Landsberg am Lech als Sohn des Bezirkstierarztes Dr. Boehme geboren.

Die 6. Klasse der Realschule absolvierte ich in Wasserburg a. Inn, die 9. Klasse der Oberrealschule in Regensburg im Jahre 1928.

Das Studium der Zahnheilkunde begann ich im S.S. 1928 an der Universität zu München. Wegen Krankheit unterbrach ich das Studium vom Dezember 1929 bis November 1930. Im W.S. 1930/31 bestand ich die zahnärztliche Vorprüfung, am 8. Mai 1933 die zahnärztliche Staatsprüfung. Die Approbation erhielt ich am 18. Mai 1933.